

## **Abscesos cerebrales múltiples debido a meningoencefalitis bacteriana por *Streptococcus pneumoniae***

Multiple brain abscesses due to bacterial meningoencephalitis due to *Streptococcus pneumoniae*

Ana Luisa Alonso Mariño<sup>1\*</sup> <https://orcid.org/0000-0002-1739-6414>

Olga Lidia Alonso Mariño<sup>2</sup> <https://orcid.org/0000-0003-4992-2578>

Rubén Iván Aneiros Medina<sup>1</sup> <https://orcid.org/0000-0002-0901-608X>

<sup>1</sup>Hospital Universitario “Celestino Hernández Robau”. Unidad de Cuidados Intensivos. Villa Clara, Cuba.

<sup>2</sup>Hospital Universitario “Celestino Hernández Robau”. Departamento de Quimioterapia. Villa Clara, Cuba.

\*Autor para la correspondencia: [alam@infomed.sld.cu](mailto:alam@infomed.sld.cu)

---

### **RESUMEN**

El absceso cerebral es una enfermedad con alto riesgo de mortalidad. El *Streptococcus pneumoniae* es una causa importante de infecciones respiratorias y meningitis en el adulto, pero raramente ha sido reportado en asociación con el absceso cerebral. Se presenta el caso de una mujer de 51 años de edad, con antecedentes de sinusitis, a quien vacunaron con PSR (parotiditis, sarampión y rubeola) un mes antes del comienzo de los síntomas. El día anterior a su ingreso tuvo fiebre de 38 - 39 °C, escalofríos, cefalea intensa con dolor retroorbitario y astenia marcada. Posteriormente, presentó disminución del nivel de conciencia, hipotensión y lesiones purpúricas en miembros inferiores y en ambas mamas. Se le realizó punción lumbar y se trasladó a la Unidad de Cuidados Intensivos. En el examen bacteriológico del líquido cefalorraquídeo se aisló *Streptococcus pneumoniae* y la resonancia magnética nuclear reveló lesiones ocupativas

cerebrales múltiples de etiología infecciosa. Llevó tratamiento con ceftriaxona, vancomicina, metronidazol y rifampicina durante ocho semanas. Tuvo una evolución clínica favorable.

**Palabras clave:** meningitis bacteriana; *Streptococcus pneumoniae*; absceso cerebral.

## ABSTRACT

Brain abscess is a disease with high risk of mortality. *Streptococcus pneumoniae* is an important cause of respiratory infections and meningitis in adults, but it has rarely been reported in association with brain abscess. We present the case of a 51-year-old woman with a history of sinusitis who was vaccinated with PSR (mumps, measles and rubella) one month before the onset of symptoms. The day before her admission she had a fever of 38-39<sup>0</sup>C, chills, severe headache with retroorbital pain and marked asthenia. Subsequently, she had decreased the level of consciousness, hypotension and purpuric lesions in her lower limbs and in both breasts. Lumbar puncture was performed and transferred to the Intensive Care Unit. In the bacteriological examination of the cerebrospinal fluid, *Streptococcus pneumoniae* was isolated and nuclear magnetic resonance revealed multiple invasive cerebral lesions of infectious etiology. She was treated with ceftriaxone, vancomycin, metronidazole and rifampicin for eight weeks. she had favorable clinical evolution.

**Keywords:** bacterial meningitis, *Streptococcus pneumoniae*, brain abscess.

Recibido: 27/03/2019

Aprobado: 16/04/2019

---

## INTRODUCCIÓN

La meningitis bacteriana aguda (MBA) es la inflamación de las meninges (aracnoides y piamadre) y sus estructuras adyacentes (como el encéfalo), debido a una infección bacteriana del líquido cefalorraquídeo (LCR) y ventrículos. Constituye una emergencia médica y, actualmente, es una causa importante de morbilidad y mortalidad en el mundo. El diagnóstico y tratamiento oportunos tiene una importante repercusión en la evolución de la enfermedad.<sup>(1,2,3)</sup>

El *Streptococcus pneumoniae* es el germen que ocasiona, con mayor frecuencia, meningitis en los adultos, pero raramente ha sido reportado en asociación con el absceso cerebral. La mortalidad alcanza 37 %, aumenta en relación directa con el incremento de los factores de mal pronóstico, y en los adultos supervivientes las secuelas neurológicas se estiman en 52 %.<sup>(3)</sup>

Estos factores de mal pronóstico favorecen un mayor número de complicaciones como son: las sistémicas (falla cardíaca, hiponatremia, coagulación intravascular diseminada) y las neurológicas (crisis convulsivas, edema cerebral, hidrocefalia, vasculitis del sistema nervioso central, hipoacusia, déficits motores, déficits visuales, afasia, lesión de nervios craneales [más común el VIII]). Las complicaciones menos frecuentes comprenden las colecciones subdurales infectadas (empiema) o estériles (higromas), los abscesos cerebrales y la ventriculitis.<sup>(2,3)</sup>

Los abscesos cerebrales son procesos supurativos, localizados en el parénquima cerebral. Son relativamente infrecuentes, ocurren en menos de 1 % de los casos con MBA. Su incidencia oscila entre 0,4 y 0,9 casos por cada 100 000 habitantes y son más frecuentes en hombres entre la tercera y cuarta década de la vida. Son los responsables de entre 2 % - 5 % de todas las lesiones intracraneales, con una mortalidad de 22 % a 53 %.<sup>(2,4,5,6)</sup>

En la mayoría de los pacientes, el absceso cerebral se debe a factores predisponentes como son: ciertas enfermedades subyacentes (ej. la infección por el VIH), el tratamiento previo con fármacos inmunosupresores, la solución de continuidad de las barreras protectoras naturales que rodean el cerebro (ej. procedimientos quirúrgicos, traumas, mastoiditis, sinusitis), o una infección sistémica importante (ej. endocarditis).<sup>(1,4,5,6)</sup>

El objetivo de este trabajo es describir el tratamiento dado y la evolución de una paciente con abscesos cerebrales múltiples, debido a meningoencefalitis bacteriana por *Streptococcus pneumoniae*.

## PRESENTACIÓN DEL CASO

Paciente de 51 años de edad, femenina, blanca, con antecedentes de diagnóstico de sinusitis hace algunos años. Además, aproximadamente un mes antes del comienzo de los síntomas, se le puso la vacuna PSR (parotiditis, sarampión y rubeola), en medio de una campaña masiva de vacunación realizada en el círculo infantil de la nieta. El día antes de su ingreso la paciente tuvo

fiebre de 38 - 39 °C, acompañada de escalofríos, cefalea intensa con dolor retroorbitario. Inicialmente se interpretó como dengue presuntivo. Al día siguiente presentó astenia marcada, náuseas y vómitos sin relación prandial. En el examen físico se observó una lesión en el dorso del pie derecho por lo que se decidió su ingreso por posible estafilococcemia. En la sala de Medicina la paciente evolucionó tórpidamente con disminución del nivel de conciencia, hipotensión y lesiones equimóticas en miembros inferiores y en la región inferior de ambas mamas. Se decidió la realización de una punción lumbar que confirmó el diagnóstico. Se trasladó a la Unidad de Cuidados Intensivos (UCI).

### Complementarios realizados al ingreso

Líquido cefalorraquídeo (LCR) 1:

- Examen citoquímico: LCR claro y transparente, células: 15 x mm<sup>3</sup>, Pandy: +++++, glucosa: 0,6 mmol/L, LDH: no reactivo.
- LCR. Tinción de Gram: Se observan diplococos lanceolados Gram +
- LCR. Prueba del latex: *Streptococcus pneumoniae*
- LCR. Bacteriológico: *Streptococcus pneumoniae*. Serotipo: 23-F

Hemocultivos: Sin crecimiento bacteriano (se tomaron 23 muestras durante todo el ingreso)

Urocultivo: *Klebsiella pneumoniae*

Hemograma: Ligera leucocitosis con neutrofilia. La química sanguínea y el coagulograma se encontraban dentro de parámetros normales.

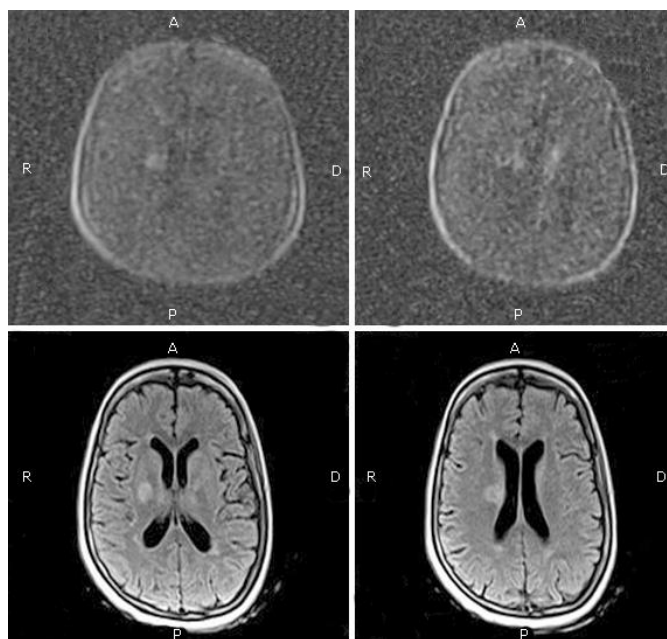
En la UCI se inició tratamiento antimicrobiano intravenoso con ceftriaxona 2 g/12 horas y vancomicina 1 g/12 horas, durante 14 días, además de dexametasona a 0,15 mg/Kg/ dosis cada 6 horas durante los tres primeros días. Posteriormente, al persistir la fiebre y el cuadro neurológico de la paciente, se añadió rifampicina al tratamiento a razón de 600 mg/día.

Al terminar el tratamiento antibiótico (15 días) y persistir febrículas, se le realizó LCR 2. Resultados:

- Examen citoquímico: LCR claro y transparente, células:  $15 \times \text{mm}^3$  a predominio de linfocitos, Pandy: +++, glucosa: 2,9 mmol/L.
- LCR. Tinción de Gram: Se observaron diplococos lanceolados Gram + aislados
- LCR. Prueba del latex: *Streptococcus pneumoniae*
- LCR. Bacteriológico: Sin crecimiento bacteriano.

Tomografía axial computarizada (TAC) simple de cráneo: Se observó en región paraventricular derecha, en rodilla de la cápsula interna, imagen hipodensa mal definida, sin efecto de masa, de posible etiología vascular; no obstante, por los antecedentes de la paciente no se pudo descartar área de cerebritis. Se visualizó también engrosamiento marginal del seno esfenoidal derecho y maxilar ipsilateral en relación con sinusopatía.

Resonancia magnética nuclear (RMN) por difusión: Imágenes ubicadas en ambas regiones periventriculares, a nivel de núcleos grises, la mayor hacia el lado derecho que mide 1,2 cm, hipointensa en T1 e hipertensa en T2, con ganancia homogénea ante la administración de contraste, que refringen la difusión. Estas lesiones presentan cambios en la intensidad de señales en la sustancia blanca perilesionar, con discreto realce en anillo en difusión. Impresión diagnóstica: lesiones ocupativas cerebrales múltiples de etiología infecciosa (Fig.).



**Fig. -** Abscesos cerebrales múltiples. A) Imágenes por difusión B) Imágenes *flair* axial.

Electroencefalograma: Signos de sufrimiento bifrontal y actividad paroxística temporal izquierda.

Por todo lo anterior, se añadió al tratamiento antibiótico el metronidazol, a razón de 1,5 g/día. Se mantuvo el tratamiento antimicrobiano durante 8 semanas. La paciente tuvo una evolución favorable.

## DISCUSIÓN

El absceso cerebral es definido como una infección local del parénquima cerebral, que comienza como un área localizada de cerebritis y, posteriormente, se convierte en una colección de pus con una cápsula bien vascularizada.<sup>(6)</sup> Los microorganismos más frecuentemente aislados son el *Streptococcus viridians*, *Staphylococcus aureus*, los bacilos gram-negativos y anaerobios. El *Streptococcus pneumoniae* ha sido descrito raramente como causa de absceso cerebral piógeno; solo han sido reportados pocos casos en adultos en la era antibiótica.<sup>(5,6,7,8,9)</sup>

El *S. pneumoniae* penetra por invasión directa o por vía hematogena. El absceso cerebral, debido a la propagación contigua de focos infecciosos parameningeos (oído medio, mastoides y senos paranasales), suele ocurrir debido a especies de estreptococos, pero también por estafilococos. Pueden ser también polimicrobianos (incluyendo los provocados por bacilos anaerobios y gramnegativos). La diseminación bacteriana hematogena está relacionada con la enfermedad cardíaca (endocarditis o cardiopatías congénitas), enfermedad pulmonar (fístulas arteriovenosas) o por un foco infeccioso distante (principalmente la piel, senos paranasales y dientes). Las especies halladas con más frecuencia en los abscesos cerebrales son *Staphylococcus* y *Streptococcus*. La flora microbiana de los abscesos cerebrales, que proviene de los senos paranasales o de una infección dental, suele ser polimicrobiana.<sup>(3,4,8)</sup>

Todos los pacientes con sospecha de absceso cerebral deben ser estudiados mediante imágenes craneanas. La TAC con contraste es una forma rápida de establecer el tamaño, el número y la localización de los abscesos. Las imágenes por RMN combinadas con imágenes ponderadas en difusión e imágenes del coeficiente de difusión aparente son una valiosa herramienta diagnóstica para diferenciar el absceso cerebral primario de los tumores quísticos o necróticos.<sup>(4,5,9,10)</sup> En el

caso que presentamos, la RMN por difusión fue muy superior a la TAC para la confirmación diagnóstica.

La punción lumbar solo se realiza si existe la sospecha clínica de meningitis o de ruptura de un absceso dentro del sistema ventricular, y cuando no hay contraindicaciones, como modificaciones en las imágenes cerebrales o trastornos de la coagulación.<sup>(2,4,5)</sup>

El tratamiento antimicrobiano debe comenzar cuando ya existe la sospecha clínica de absceso cerebral. La elección del tratamiento antimicrobiano inicial debe estar basada en los organismos que con más frecuencia causan la enfermedad, determinado sobre la base de los mecanismos de infección y la condición predisponente del paciente, sobre patrones de sensibilidad antimicrobiana, y la capacidad del antibiótico para penetrar en el absceso.<sup>(2,4,10)</sup>

La intervención neuroquirúrgica puede estar indicada en los pacientes cuyo absceso provoca modificaciones en el cerebro que pueden producir una hernia cerebral, sin tener en cuenta el tamaño. Si un absceso es colindante con el sistema ventricular, pero aún no ha sufrido la ruptura, se puede recurrir al drenaje, con el fin de evitar su ruptura y la ventriculitis que ocasiona. Mediante las técnicas neuroquirúrgicas estereotácticas modernas, casi cualquier absceso cerebral que mida al menos 1 cm de diámetro puede ser aspirado, independientemente de su localización. La finalidad de la aspiración estereotáctica del centro purulento es el diagnóstico y la descompresión, a menos que la condición clínica del paciente permita sospechar el tipo de organismo.<sup>(4,5,10)</sup>

En los últimos cincuenta años, la evolución de los pacientes con absceso cerebral ha mejorado debido al perfeccionamiento de las técnicas por imágenes craneanas, el uso de regímenes terapéuticos antimicrobianos y la introducción de procedimientos neuroquirúrgicos mínimamente invasivos.<sup>(4,5,7)</sup>

En la actualidad, 70 % de los pacientes con absceso cerebral tiene una buena evolución, sin secuelas neurológicas o, si las hay, son mínimas, aunque faltan datos sobre evaluaciones funcionales y neuropsicológicas, luego de un absceso cerebral.<sup>(4,10)</sup>

## CONCLUSIONES

Los abscesos cerebrales son complicaciones relativamente infrecuentes de la meningitis bacteriana aguda, pero tienen una alta mortalidad y pueden dejar secuelas. Estos pueden ser curados con tratamiento antibiótico, sin drenaje quirúrgico. Es importante el manejo apropiado de los abscesos cerebrales para identificar el germen causal.

## REFERENCIAS BIBLIOGRÁFICAS

1. Rodrigo Blamey D. Meningitis bacteriana aguda. Rev Med Clin Condes. 2014 [citado: 18/08/2017];25(3):534-40. Disponible en: [https://www.clinicalascondes.cl/Dev\\_CLC/media/Imagenes/PDF%20revista%20m%C3%A9dica/2014/3%20abril/14-Dr.Blamey.pdf](https://www.clinicalascondes.cl/Dev_CLC/media/Imagenes/PDF%20revista%20m%C3%A9dica/2014/3%20abril/14-Dr.Blamey.pdf)
2. Valle-Murillo MA, Amparo-Carrillo ME. Infecciones del Sistema Nervioso Central, parte 1: Meningitis, Encefalitis y Absceso cerebral. Rev Mex Neurociencia. 2017 [citado: 12/03/2018];18(2):51-65. Disponible en: <http://revmexneuroci.com/wp-content/uploads/2017/03/RevMexNeu-2017-182-51-65-R.pdf>
3. Martínez-Hernández L, Cornejo-Juárez P. Meningitis bacteriana aguda por *S. pneumoniae*. Med Int Méx. 2017 [citado: 12/03/2018];33(1):132-8. Disponible en: <http://www.scielo.org.mx/pdf/mim/v33n1/0186-4866-mim-33-01-00132.pdf>
4. Brouwer MC, Tunkel AR, McKhann GM II, van de Beek D. Brain Abscess. N Engl J Med. 2014;371:447-56.
5. Vargas Rodríguez LJ, Alvarado MT, Suárez Chaparro AF. Absceso cerebral: diagnóstico, manejo, complicaciones y pronóstico. Rev Chil Neurocirugía. 2018 [citado: 23/01/2019];44:60-8. Disponible en: [http://www.neurocirugiachile.org/pdfrevista/v44\\_n1\\_2018/vargas\\_p60\\_v44n1\\_2018.pdf](http://www.neurocirugiachile.org/pdfrevista/v44_n1_2018/vargas_p60_v44n1_2018.pdf)
6. Zubair Zafar S, Pervin N, Manthri S, Bhattarai M. Multiple Brain Abscesses in an immunocompetent patient with factor V Leiden mutation. J Investig Med High Impact Case Rep. 2016;4(4):2324709616683724
7. Rashmi B, Nagarathna S, Ravikumar R, Rakesh K, Chandramouli BA. A Pneumococcal brain abscess: a case report. J Clin Diagnostic Research. 2013;7(8):1694-5.



8. Cherif El Asri A, Akhaddar A, Gazzaz M, Mandour C, Edderai M, El Mostarchid B, et al. Multiple brain abscesses caused by *Streptococcus pneumoniae*: rare complication of lobar pneumonia. *Surgical Infections*. 2011;12(6):509-10.
9. Subramani P, Raja V, Bhagath Lingaiah B, Prasavangada Madappa B, Chakravarthy H. Group G Streptococci in association with brain abscess: a rare occurrence. *J Infect Dev Ctries*. 2014;8(11):1488-90.
10. Zhang C, Hu L, Wu X, Hu G, Ding X, Lu Y. A retrospective study on the aetiology, management, and outcome of brain abscess in an 11-year, single-centre study from China. *BMC Infectious Diseases*. 2014 [citado: 18/08/2017];14:311. Disponible en: <https://europepmc.org/articles/PMC4053580?jsessionid=32F82D5AAEE05E7220FD971279B9A44E>

#### **Conflicto de intereses**

Los autores declaran que no tienen conflictos de intereses

#### **Contribuciones de los autores**

*Ana Luisa Alonso Mariño*. Concepción, definición del contenido, búsqueda de literatura, adquisición y análisis de los datos, preparación, redacción, edición y revisión del manuscrito.

*Olga Lidia Alonso Mariño*. Concepción, definición del contenido, búsqueda de literatura, adquisición y análisis de los datos, preparación, redacción, edición y revisión del manuscrito.

*Rubén Iván Aneiros Medina*. Búsqueda de literatura.